



# Potvrzení o rtg vyšetření na dysplazii kyčelních kloubů

## Certificate of Radiological Hip Dysplasia Examination



Plemeno/Breed: **Anglický kokršpaněl (AC)**

Pohlaví/Sex:  Pes/Male  Fena/Female

Datum narození/Date of birth: **18.8.2007**

Jméno a chovatelská stanice/Name and breed station:

**Jimmie Moravia Mystery**

Plemenná kniha/Studbook:

Číslo zápisu/Registration nr.:

Tetovací číslo, čip/Tattoo, chip nr.: **33725**, .....

### Majitel/Owner

Jméno/Name: **Ing. Jarmila Kuběnová**

Adresa/Address: **Kelč 288, 756 43 Kelč**

E-mail:

*Jurik Kubina!*

### Vyšetření/Examination

Rentgenové snímky zhotoveny dne/X-Rays made on: **27.10.2008**

Jméno veterinárního lékaře-zhotovitele rtg snímku/Name of veterinary surgeon submitting radiograph:

**MVDr. Milan Snášil, CSc. A-Z Veterinární klinika**

**MVDr. Milan SNÁŠIL, CSc.**

Adresa/Address: **Luční 62, 616 00 Brno**

Veterinární klinika

E-mail: **www.snasil@seznam.cz**

Luční 62, 616 00 Brno

tel.: 5 49251419

r.č. KVL: 2441

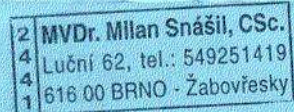
Potvrzuji, že rentgenogram kyčelních kloubů psa označeného výše uvedenými identifikačními znaky zhotovený dne 27.10.2008 je v souladu s předpisy pro posuzování dysplazie kyčelních kloubů.

I certify that the radiograph relating to the dog identified above was taken on the following date 27.10.2008 and in conformity with the provisions of the Hip Dysplasia Scheme Procedure Notes.

Podpis a razítko veterinárního lékaře/Veterinary Surgeon's Signature and stamp:

### Vyhodnocení rtg snímku/Classification of radiographic evaluation

(Zakroužkujte příslušnou možnost/ Circle the relevant)



FCI	negativní no signs of HD	hraniční borderline	lehký mild	střední moderate	těžký severe
Levá/left	(A)	B	C	D	E
Pravá/right	(A)	B	C	D	E

### Klasifikace/ Classification:

A = Bez příznaků dysplazie kyčelního kloubu/ No signs of Hip Dysplasia

B = Téměř normální kyčelní kloub/ Near normal hip joints

C = Lehká dysplazie kyčelního kloubu/ Mild Hip Dysplasia

D = Střední dysplazie kyčelního kloubu/ Moderate Hip Dysplasia

E = Těžká dysplazie kyčelního kloubu/ Severe Hip Dysplasia

Tímto potvrzuji, že stupeň hodnocení dysplazie kyčelních kloubů na základě posouzení rentgenogramu psa označeného výše uvedenými identifikačními znaky odpovídá klasifikačnímu schématu FCI.

I hereby certify that the score of the radiograph submitted for the dog identified above was produced using the scoring criteria of the FCI protocol.

Vyhodnocení bylo provedeno dne/The evaluation was made on: **28/10/2008**

Ev. č. snímku/X-Ray nr.: **105 AC**

Kým/By:

E-mail: **sexuan@snasil.cz**

Podpis a razítko/Signature and stamp:

**MVDr. Milan SNÁŠIL, CSc.**

Veterinární klinika

Luční 62, 616 00 Brno

tel.: 5 49251419

r.č. KVL: 2441